

# Erfahrungen mit Anolyth K1 bei Menschen und Tieren

Erste Anwender-Dokumentation des „Aktivierten Wassers“.

Von Hans-Joachim Ehlers, Dietramszell.

Unter der Überschrift „Aktiviertes Wasser: Totale Desinfektion ohne Nebenwirkung“ stellte raum&zeit in der Ausgabe Nr.99 eine revolutionäre Wassertechnik vor, die von russischen Wissenschaftlern während des Kalten Krieges entwickelt worden war. Mit diesem Wasser, das unter anderem in der Lage ist, selbst antibiotikaresistente Bakterien wie den Staphylococcus aureus völlig nebenwirkungsfrei zu vernichten, haben in den letzten Monaten eine Vielzahl von Ärzten, Heilpraktikern, Tierärzten und Tierheilpraktikern und eine noch größere Anzahl interessierter Laien experimentiert. Jeder Bestellung von Anolyth K1 liegt ein Fragebogen bei, mit dem die Anwender gebeten werden, ihre Erfahrungen mit dem „aktivierten Wasser“ mitzuteilen. Es kamen nicht nur ausgefüllte Fragebögen zurück, sondern die Besteller von Anolyth K 1 beschrieben auch zusätzlich ihre Erfahrungen, und die waren so vielfältig und verblüffend erfolgreich, daß wir nur einen Ausschnitt davon hier wiedergeben können. Hier ist die erste Anwender-Dokumentation des „Aktivierten Wassers“:

## Bernd Vogelsang Privates Institut für BioEnergetik

• Pferd Rondo, Wallach, Braun,  
16 Jahre, Reitpferd

### Anamnese:

Weitgehend unbekannt. Starke Kolik vor einem Jahr, in der Folge Husten, zwei Operationen an Tumoren (Ohr und Präputium (Vorhaut)) mit nachfolgendem Rezidiv.

Hypernervös, Abneigung gegen Ärzte, bis zur Aggressivität.

Lebertyphus.

### 1. Diagnose:

Equine Sarkoide im Kopf-, Brust-, Achsel- und Bauchbereich entlang des Ductus Thoracicus bis zum Präputium und in die Flanken ziehend. Auffallend ist verstärkt rechtsseitiger Befall. Rechtsseitiger, großflächiger, unterarmstarker Stau und Verhärtung der Lymphbahnen in Richtung Präputium.

Diverse erbsen- bis haselnußgroße Tumoren im Unterhautbindegewebe, speziell im Brust- und Achselbereich, beidseitig. Zwei haselnußgroße Sarkoide rechts am Präputium und Bauchfell, ein Sarkoid gleicher Größe am rechten Oberschenkel innen. Rechtes Ohr am Ansatz mit diversen kleinen und 6 größeren Sarkoiden besetzt, einer davon etwa hühnereigroß. Linkes Ohr im Ansatz rundum verschorft mit beginnender Sarkoidbildung.


Aus der Erfahrung ist die Behandlung solcher Tumorgeschichten Routine. Es hat sich gezeigt, daß im Rahmen eines solchen Geschehens, drei Viria dominierend sind und in unterschiedlichen Spielarten zu den bekannten Variationen der Sarkoide führen.

### Behandlung:

Abnahme venöses Blut zur Radionischen Untersuchung und

le Eigenblutbehandlung. Die Phagozytose der auch im venösen Blut vereinzelt vorhandenen, durch Anolyth jetzt abgetöteten Tumor-Viria und sonstiger Toxine etc., bewirkt eine raschere, intensivere Immunantwort, als venöses Blut, das nur mit Luftsauerstoff oxydiert wird.

40 ml subcutane Injektion beidseitig im Bereich des Halsansatzes (ausschließlich subcutan, wegen des mesenchymalen Informationsflusses im Körper. Tägliche Unterquaddelung, soweit möglich, bewirkt erfahrungsgemäß in wenigen Tagen die komplette Nekrotisierung und Ablösung des Tumors vom Körper). Es reicht auch eine Mischung aus Anolyth und NaCl im Verhältnis 1:10 zur Unterquaddelung. Die zu injizierende Menge richtet sich nach der Größe des Tumors und seines Ansatzes zum Körper hin. Vagabundierende Tumorzellen sind durch großflächiges Umspritzen, oder besser durch den Einsatz



Pferd Rondo  
leidet unter Sarkoid-  
befall, einer davon,  
am rechten Ohr,  
ist etwa so groß  
wie ein  
Hühnerei.

zur Eigenblutbehandlung. Mischung: 2 ml Eigenblut mit 5 ml Anolyth, Echinacea comp. und NaCl auf 20 ml aufgefüllt. Eine Minute senkrecht im Erdmagnetfeld verschüttelt. Dabei wird das Eigenblut von Anolyth oxydiert und wirkt als Reinformations-therapie wesentlich schneller und intensiver als die traditionel-

von Eigenblut gezielter zu erreichen.

### Kontrolle nach 4 Wochen: (Patient war ca. 80 km entfernt)

Sarkoide im Bereich des Oberschenkels und Präputiums sind abgefallen, Rückbildungen sind im Achsel- und Bauchbereich feststellbar. Linkes und rechtes Ohr sind unverändert. Die Verhärtung

der Lymphbahnen und der Stau rechts zum Präputium hin ist fast verschwunden. Erste Fotos zur Dokumentation gemacht.

Injektion: 100 ml Anolyth/NaCl Mischung 1:3 im Halsbereich, Achselumore soweit möglich unterquaddelt, sitzen sehr tief. Anolyth äußerlich zum Betupfen der Sarkoide verordnet.

**Kontrolle nach weiteren vier Wochen:**

Weiterer Rückgang zu verzeichnen, rechtes Ohr wenig verändert. Injektion 40 ml Eigenblut/Anolyth/NaCl, Mischung wie zu Beginn.

Radionische Kontrolle: Pferd sitzt voller Blockaden, Viria schwer zu erreichen.

Blockaden radionisch in Resonanz versetzt.

**Kontrolle nach weiteren zwei Wochen:**

Behandelte Blockaden noch nicht vollständig abgebaut.

Injektion 100 ml Eigenblut/Anolyth/NaCl im Verhältnis 1:4:5.

Großes Sarkoid am Ohr reagiert und bekommt leichte Ausbeulungen.

Zur Dokumentation fotografiert.

**Eine weitere Woche später:**

(Störende Blockaden sind abgebaut) Einsatz der von mir entdeckten radionischen Arbeitsweise, bei der, vereinfacht gesagt, gezielt die nicht in den Organismus gehörenden Stoffe energetisch in Resonanz versetzt und daraufhin ausgeschieden werden. Der Organismus ist dazu ohne Anleitung nicht in der Lage! Dies geschieht ohne mechanische Hilfsmittel, ich benötige nur den energetischen Code des Lebewesens, der in der DNA jeder Körperzelle gespeichert ist. Am einfachsten ist die Vorstellung, daß jeder lebende Organismus eine eigene Kennung hat, so wie eine Telefonnummer.


Ich arbeite nach der einheitlichen Quantenfeldtheorie von Burkhard Heim und Walter Dröschler, die erstmalig in der Geschichte der Menschheit, die Entstehung des Kosmos und sämtliche Naturkonstanten, einschließlich der Sommerfeld-Feinstrukturkonstante, als reine Zahl berechnen kann. Unser

Weltbild und die Naturwissenschaften sind in eine erhebliche Schiefelage geraten. Die Reaktion der etablierten Gelehrten ist eisernes Schweigen – was niemand weiß, muß niemand erklären.

Wellenanteilen: Transversalwelle (Hertzsche Welle) und Longitudinalwelle (Teslawelle). Speziell der Longitudinalanteil




**Der hühnerige Sarkoid bekommt nach zweiwöchiger Behandlung Beulen.**



**Am Ansatz des linken Ohrs beginnt die Sarkoidbildung.**

Das Verfahren ist von jedem Menschen erlernbar. Man muß nur wissen, daß jede Lebensform, egal ob Pflanze, Tier oder Mensch, einen eigenen, unverwechselbaren Code besitzt. Dieser Code ist die Kennung einer Speicherzelle, die sich im G4 (Hyperraum) befindet. In dieser Speicherzelle sind sämtliche Informationen einer Lebensform, wie körperliche/geistige Zustände, anders gesagt, jeder Gedanke, es gibt kein Verstecken, hierarchisch festgehalten. Jede Lebensform hat eine energetische Steuerung, die im G4 entspringt und an die sie zeitlebens angebunden ist. Der Therapeut benutzt seine eigene Anbindung, um über den Hyperraum energetisch Verbindung zu anderen Lebensformen aufzunehmen. Die Entfernung zum Patienten ist dabei bedeutungslos, da der Hyperraum Raum und Zeit steuert. Die Information wird über Longitudinalwellen (Teslawellen), die biologisch wirksam sind, übertragen. Tesla hat diese auf absoluter Resonanz beruhende, verlustlose Energieübertragung, die mit Geschwindigkeiten gegen unendlich abläuft, bereits 1903 nachgewiesen und 1,6fache Lichtgeschwindigkeit erreicht. Die Maxwellsche Wellentheorie besteht laut Analysis aus zwei



**Nach mehrwöchiger Behandlung platzt der Sarkoid auf und fällt zwei Tage später ab. Die verbleibende Wunde wird mit Katholyth ausgewaschen und Katholyth prophylaktisch weitergegeben.**

ist biologisch wirksam und Ursache für das, was wir Elektrosmog (Handy) nennen. Überlichtgeschwindigkeit ist weltweit von fast jeder Universität im Experiment bestätigt, ohne die Ursache zu kennen. Der Longitudinalanteil in jeder Welle ist es, der das Tunneleffekt genannte Phänomen bewirkt.

So funktioniert jede energetische Methode, egal ob sie Kinesiologie, Reki oder wie auch immer heißt – ohne Ausnahme.

Am besten eignet sich Blut zur energetischen Arbeit, da hier die benötigte Information vollständig enthalten ist. Fragmente, wie Haare etc. sind ungeeignet, das reicht allemal für Informationen, nicht aber zur gezielten Behandlung.

**Am nächsten Morgen:**

Anruf des Tierhalters, Tumor ist aufgeplatzt wie eine Kastanie, blutet.

Bei meiner Ankunft ist die Blutung bereits abgeklungen.

Photographiert zur Dokumentation.

Waschung mit Katholyth, anschließend leichte Tamponade der Wundränder soweit möglich, Verband wegen der Fliegen, Anweisung an den Halter: Tamponade mehrmals täglich mit Anolyth anfeuchten (Einmalspritze), abwarten.

**Nach weiteren zwei Tagen:**

Anruf: Tumor ist abgefallen.

Photographiert zur Dokumentation.

Waschung mit Katholyth, danach Anolyth äußerlich (Sprühflasche).

Injektion 40 ml s.c., Mischung wie erste Behandlung zur Prophylaxe.

Weiterhin rückläufige Tendenz, keine Sepsis, Sarkoide bauen weiter ab, Gewebe normalisieren sich.

## **Franziska, Selbstbehandlerin**

• **Name und Anschrift der Redaktion bekannt**

**Anwendung bei:** Influenza

**Zustandsbeschreibung vor der Anwendung:**

Nach einer Grippe im Jan. '99 war ich leicht müde, unbelastbar und lebte wie mit angezogener Handbremse.

**Zustandsbeschreibung nach der Anwendung:**

**Nach acht Tagen:**

Der leichte Brennschmerz am Herzen ist fast weg. Arme und Beine jucken und die Haut schält sich ab.

**Nach 14 Tagen:**



**Schon nach der ersten Injektion mit Anolyth sind zwei haselnußgroße Sarkoide abgefallen.**

**Fotos:  
Bernd Vogelsang**

Zuweilen leichte Übelkeit, Ausschläge juckend, Gefühl, als fände eine Entscheidung in mir statt.

**Nach vier Wochen:**

Ein seit über 20 Jahren geschwollener Lymphknoten an meiner HVS wird weicher und verliert an Größe. Noch vereinzelt Ausschläge. Bin sehr geräuschempfindlich geworden – bis mir klar wurde, daß ich auf dem linken Ohr wieder klar höre, nachdem ich circa zehn Jahre nach einer Mittelohrentzündung nur noch ganz schlecht hörte. Habe wieder Power und Lebensfreude!!! Habe in meinem Leben etliches geändert. Mein Selbstwertgefühl ist gestiegen, und ich erkenne jetzt klarer Schmarotzer. Die innere Reinigung von ihnen zog die äußere nach sich. Vieles ist jetzt ganz einfach. Meine Hypertonie normalisiert sich ebenfalls.

**Tierarztpraxis**

**Anschrift der Redaktion bekannt**

Anolyth wurde bei einer therapieresistenten Euterentzündung (S. aureus) in einer Verdünnung von 1:10 direkt ins Euter eingebracht, drei Tage ca. 50 ml. Danach zeigte sich eine deutliche Verbesserung, das Viertel wurde locker und eine Milchprobe vier Tage nach der Behandlung war bakteriologisch negativ. Der weitere Verlauf wird beobachtet.

Vier Hunde mit entzündeten Analdrüsen wurden mit der Verdünnung 1:10 behandelt (Analdrüsenpflüfung). Alle zeigten bei einer Kontrolluntersuchung nach vier Tagen einen deutlich besseren Zustand, lediglich in einem Fall mußte auf eine zusätzliche systemische Behandlung mit Antibiotika zurückgegriffen werden, da bereits eine schwere Allgemeinstörung vorlag.

Erstaunliche Ergebnisse wurden bei Augenentzündungen von mit Herpes (Katzenschnupfenerreger) befallenen Katzen beobachtet. In zwei Fällen, die man als „in Faust“ bezeichnen konnte, trat unter einer mehrmals täglich durchgeführten Augenspülung mit einer 1:10 verdünnten Anolythlösung eine deutliche Besserung der chronischen Korjunktivitis ein, und eine beginnende Heilung der in beiden Fällen vorhandenen Ulzera der Hornhaut zeichnete sich ab. Bei zwei behandelten Jungkatzen mit Herpes (nachgewiesen durch LaboKlin. Bad Kissingen) stellte sich bereits nach fünf Tagen völlige Symptomfreiheit an den Augen ein. Zu erwähnen sind letztlich noch zwei Behandlungen von Trichophyton, der ebenfalls nach viertägiger Therapie verschwand.

Anolyth eignet sich in konzentrierter Form auch zur Desinfektion von Bakterienbrutplatten, (S. aureus, Escherichia coli, Salmonella typhim). Entsprechende Kontrollen auf Bakterienwachstum nach erfolgter Desinfektion verliefen negativ.

Mehrere interessante Therapien mit Anolyth in 1:2 Verdünnung (beispielsweise die Pinselung des Rachens eines an chronischer Halssentzündung leidenden wertvollen Zuchthahns – Vorbehandlungen mit Ampicilin und Chlortetracyclinen blieben ergebnislos), Desinfektion von koagulierten Warzen mit Anolyth, sind noch nicht abgeschlossen, werden aber in einem gesonderten Ergebnisprotokoll nachgeliefert. Alle Behandlungen sind in den Krankenunterlagen der Praxis dokumentiert und können bei nachgewiesenem wissenschaftlichen Interesse eingesehen werden.

Nach diesen Ergebnissen ist eine Verwendung von Anolythlösung im gesundheitlichen Be-

reich, zur äußerlichen und sogar innerlichen (Euterbehandlung, keine Wartezeit) Therapie durchaus gegeben und eröffnet in einigen Bereichen (Herpeserkrankungen des Auges bei Katzenschnupfen) sogar neue Behandlungsmöglichkeiten.

**Nach 14 Tagen:**

Schlaf normal, Verbesserung der Darmprobleme, Allergie zurück.

**Nach vier Wochen:**

Schlaf normal, wesentliche Verbesserung bis normaler Zustand Magen-Darmbereich nach Antibiotikagaben, allgemeines Befinden sehr gut.

**Otto,  
Selbstbehandler**

**Name und Anschrift der Redaktion bekannt**

**Anwendung bei:** Antibiotikagabe, Allergien.

**Zustandsbeschreibung vor der Anwendung:**

Magen-Darmprobleme, Untergewicht, Pollenallergie.

**Zustandsbeschreibung nach der Anwendung:**

**Nach acht Tagen:**

Gewichtszunahme, weniger Schlaf, gesteigertes allgemeines Befinden, deutliche Verbesserung der Darmprobleme, keine Allergie.

**Naturheilpraxis  
Petra Stein**

**Anschrift der Redaktion bekannt**

**• Kater, 3 Jahre alt**

Der Stubentiger wird erstmals Anfang Februar vorgestellt. Er ist ein Findelkind, und von Anfang an leidet er unter grünlichem Sekret aus der Nase, die Augen waren zugeschwollen. Die vorausgegangenen Therapien bei anderen Therapeuten mit Bisolvon, Euphorbium comp., Kreosot, Echinacea, Sulfur und Bronchialis-Heel brachten keinen durchschlagenden Erfolg.

— Anzeige —

1/4 Seite Anzeige  
4c  
„Sanatur“  
Lithos  
einmontieren

Erst auf die Gabe von Kal.chlorat. similaplex verflüssigte sich das Sekret wenigstens, so daß die erstickungsartigen Niesanfalle nachließen.

Bei der hier durchgeführten Medikamentenanalyse geht Anolyth innerlich in Resonanz. Es wird in der Verdünnung 1:10 einmal tägl. verabreicht. Zusätzlich erhält der Kater einmal wöchentlich Recarcin und dreimal wöchentlich Lachesis C 30. Anfang März berichtet die Tierhalterin ihre Beobachtung, daß das Tier speziell abends nach der Gabe von Anolyth eine deutliche Erleichterung erfahren hat. Gegen mittag ließ die Wirkung aber etwas nach, und sie hat aus diesem Grund das Experiment gemacht, Anolyth morgens und abends je einmal fünf Tropfen zu verabreichen. Daraufhin besteht jetzt ein außerordentlich guter Zustand des Katers. Das Sekret hat deutlich an Menge abgenommen. Die Tierhalterin ist sehr froh darüber, da das Tier einen richtig „zufriedenen“ Eindruck macht.

## Naturheilpraxis Birgit Kühn

### • Kater Garfy

Garfy, Kater, 8 Jahre, wird am 24.06. vorgestellt: Entzündung im Rachenraum, die Behandlung ist laut Tierarzt völlig aussichtslos, Garfy bekommt alle sieben Tage ein Schmerzmittel injiziert, damit er überhaupt noch etwas fressen kann, wenn dies nicht mehr hilft, soll der Kater eingeschläfert werden. Bei der Untersuchung zeigt sich, daß die gesamte Mundhöhle stark gerötet ist.

**Therapie:** Anolyth 1:1 5 ml auf Naranotox (Fa. Pflüger), Magnetfeld, die Mundhöhle mit Anolyth äußerlich ausgespült und Anolyth innerlich (dreimal 5 ml) mitgegeben sowie Mercurius solubilis verordnet. Alle zwei Tage Wiederholung der Anolyth-Naranotox-Injektionen und Magnetfeld.

Es zeigt sich eine stetige Besserung. Nach sieben Tagen wird es spannend, denn jetzt kommt der Zeitpunkt, zu dem die Schmerzspritze fällig wäre und bisher auch dringend benötigt

wurde, was Garfy auch immer sehr zuverlässig anzeigte.

Letzter Eintrag am 12.07.: Garfy frißt sehr gut, es war bisher keine schmerzstillende Injektion mehr erforderlich, die Rötung in der Mundhöhle ist rückläufig.

### • Schäferhund Ted

Ted, Schäferhund, elf Jahre, kommt im März in die Praxis mit Arthritis, besonders hinten links und vorne rechts. Das Fußgelenk vorne ist geschwollen. Ich behandle mit Akupunktur und den entsprechenden Homöopathika, was nach zwei Wochen zu einer Besserung führt, der Hund ist beweglicher und, wie die Tierhalterin es ausdrückt, „fröhlicher“.

Am 04.05. tritt eine plötzliche Verschlechterung mit immenser Gelenkschwellung auf, die Kundin informiert mich, daß ein vergleichbarer Zustand um Weihnachten herum schon einmal bestanden hat, der Hund wochenlang tierärztlich behandelt wurde und fast eingeschläfert werden mußte. Ich verabreiche Anolyth 1:1 5 ml s.c. ohne weitere Medikamente an drei aufeinanderfolgenden Tagen, danach ist die Gelenkschwellung vollständig abgeklungen.

Weitere kleine Schübe, die im Behandlungsverlauf hier und da aufgetreten sind, konnten mit jeweils einer einmaligen Injektion Anolyth 1:1 abgefangen werden.

### • Bari, Irish Setter-Hündin

Bei Bari, einer Irish Setter-Hündin, ein Jahr alt, finde ich bei einer von der Tierhalterin eigentlich prophylaktisch beauftragten Blutanalyse Ringformen bei den Erythrozyten, die auf einen Tumor hindeuten. Auf Anfrage stellt sich heraus, daß in der Linie Leukämie stark vertreten ist und Bari häufig geschwollene Lymphknoten hat.

Die Tumorthherapie wird nach einem sorgfältig erarbeiteten Plan durchgeführt, die Folgeanalyse zeigt allerdings eine weitere Verschlechterung, obwohl sich die offensichtlichen Symptome gebessert haben.

Nach Rücksprache mit Anolyth-Experten stelle ich den Therapieplan um: Alle zwei Tage 5 ml Anolyth 1:1 auf Derivatio II (Fa.

Pflüger), orale Gaben von Anolyth unverdünnt 5 ml dreimal tägl., jeweils nach einer Stunde Anolyth 1:5 5 ml abgemischt mit Cimaphila Pflügerplex 150 und Ney Thymun oral (Fa. VitOrgan).

Die Halterin berichtet nach zwei Tagen von vermehrtem Kotabsatz von gräulicher Färbung. Dem Hund geht es „so gut wie nie“ (Halteausage).

Die nächste Folgeanalyse bestätigt dies. Die Ringformen sind stark rückläufig.

### • Zwergkaninchen „Bärchen“, 3 Jahre

Das Zwergkaninchen „Bärchen“ kam im Januar in die Praxis mit schweren Bißverletzungen nach Angriff von einem Stallhasen aus der Nachbarschaft. Der Zustand war ausgesprochen schlecht, die Oberlippe wies einen zwei cm langen Riß auf, was zum Aufklappen des Mäulchens führte, im Lendenbereich waren Fell und Haut abgerissen, so daß kinderhandgroße Flächen offen waren, und das Lid des rechten Auges war verletzt. Eine Weiterleitung zur Tierklinik lehnte die Kundin, die überzeugte Anhängerin der Naturheilkunde ist, jedoch ab.

**Behandlungsverlauf:** Tägliche Waschungen aller betroffenen Stellen mit Anolyth äußerlich, um Sepsis zu vermeiden, zusätzlich Traumisal (Arnica) injiziert und Magnetfeld. Nach einer Woche entzündet sich das Auge, während alles andere gut verheilt. Auch die Wunde am Mäulchen macht Fortschritte, das Kaninchen frißt mittlerweile wieder ganz normal. Das Auge wird zusätzlich mit Anolyth gespült.

Trotzdem verschlechtert sich das Auge, unter dem sich ein übel riechender Abzess gebildet hat. Ich gebe zusätzlich Herpar sulfuris und spüle jetzt täglich mit Prokter mittels einer Knopfkanüle, die ich bis in den Abzesskanal einführen kann, ohne daß das Kaninchen Abwehrreaktionen zeigt. Jetzt zeigt sich bereits nach einem Tag eine Besserung, der schlechte Geruch läßt nach. Nach weiteren vier Tagen unter täglichem Spülen ist das Auge sauber.

Die Behandlungstermine können jetzt immer weiter auseinandergezogen werden, es treten keine weiteren Komplikationen auf.

Nach acht Wochen ist die Behandlung abgeschlossen, alles ist gut verheilt, das Fell wächst langsam nach. Nur wenn man ganz genau hinschaut, kann man am Mäulchen eine kleine Narbe erkennen.

### • Mauz, Katze

Am 30.03.99 wird Mauz, eine 17 Jahre alte Katze, vorgestellt. Es besteht seit sechs Monaten Gastritis mit absolutem Appetitverlust, die vom Tierarzt ohne Erfolg behandelt wurde. Die Katze ist bis auf die Knochen abgemagert und steht vor der Einschläferung, zumal sie beim Fressen fürchterlich schreit.

**Therapie:** Magnetfeld, Injektionen mit Nux vomica C 30 und oraler Verabreichung von unverdünntem Anolyth, das erste Mal sofort in der Praxis, und seitens des Tierhalters mehrmals täglich zuhause.

Am nächsten Morgen berichtet der Kunde: Mauz hatte am gleichen Abend wieder völlig normal gefressen!

Am 07.04. hat die Katze einen Rückfall, der Kunde war über Ostern verreist, und die Katze war offenbar nicht richtig mit Anolyth versorgt worden. Wir steigen wieder in die Behandlung ein (Magnetfeld, Nux vom. u. Anolyth), worauf es der Katze am 09.04. bereits wieder besser geht. Am 12.04. ist der Appetit wieder völlig hergestellt, die Katze hat etwas zugenommen.


Am 23.04. hat die Katze ihr normales Gewicht zurückerlangt, zumal sie der zweiten Katze, die im Haus lebt, jetzt auch das Futter streitig macht.

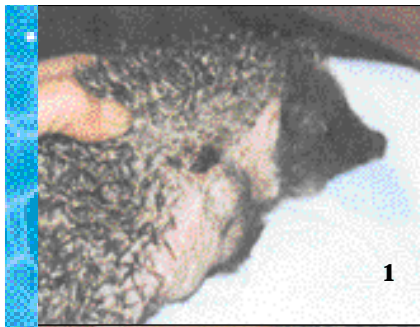Am 28.04. ist die Therapie abgeschlossen.

### • Stute Luna

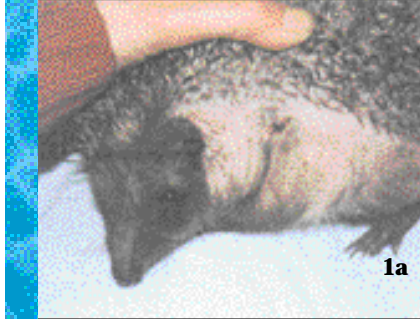Luna, Stute, 16 Jahre, leidet seit acht Jahren unter allergischem Asthma, tierärztliche Behandlung, unter anderem mit potenziertem Eigenblut, brachte keinen Erfolg.

Versuchsweise setze ich Hewellerga Tr. (Fa. Hevert), Ney Desib u. Ney Thymun (Fa. VitOrgan) und Anolyth innerlich sowie äußerlich (als Aerosol) ein, weise die Kundin jedoch darauf hin, daß die Behandlung aller Voraussicht nach sehr langwierig wird, zumal zum Schluß seitens des Tierarztes hochdo-





1



1a

**Igel Fridolin:**  
**Abb. 1 und 1a:**  
**06.03.99, blutige Haut-**  
**stellen im gesamten Fell**  
**am Bauch bis an den**  
**Kopf abgeworfen, stark**  
**gerötete Haut mit**  
**Rissen.**

**Ab 08.03.99 nach**  
**Blutkristallanalyse:**  
**Behandlung mit Ano-**  
**lyth innerlich über**  
**Trinkwasser, und**  
**Anolyth äußerlich**



4a

(Injektionsmenge  
 insges. 1 ml)

DHU: Flor de  
 piedra D 6 1 Tbl.  
 (zerkleinert über  
 etwas Futter) = Le-  
 ber

Heel: Viscum  
 forte Inj. alle zwei  
 Tage = Abwehr,  
 Blutbildung, Tu-  
 morprophylaxe.



4

## Ehepaar Eigenbehandler

**Namen und Anschrift der Re-**  
**daktion bekannt**

**Herpes simplex:**

Bei Anzeichen von Herpes sim-  
 plex habe ich Anolyth äußerlich  
 pur genommen (ca. 2 cl), und die  
 Stelle mit einem Wattebausch  
 ständig betupft.

**Resultat:** der Herpes kam nicht  
 zum Ausbruch. Desweiteren ha-  
 be ich festgestellt, daß durch die  
 vorhergegangenen Behandlungen  
 mit Anolyth äußerlich der  
 Herpes simplex, auch wenn er  
 nicht behandelt wird, lange nicht  
 so stark wie früher ausbricht.

**Alterswarzen:**

Betupfen mit Anolyth äußerlich  
 pur mehrmals täglich, ca. drei - vier  
 Tage, und die Warzen fielen ab.

**Sodbrennen:**

Gabe von Anolyth innerlich 1:10  
 verdünnt. Sodbrennen hörte nach  
 wenigen Minuten auf.

**Hochroter klopfender, eitriger**  
**Zeh:**

Bad mit Anolyth äußerlich 1:5  
 verdünnt. Am anderen Morgen  
 waren die Entzündungszeichen  
 fast weg, nochmals ein Fußbad mit  
 Anolyth äußerlich 1:5 verdünnt.  
 Entzündungszeichen waren bis  
 zum Abend weg und eine schnel-  
 lere Wundheilung setzte ein.

**Magen-Darm-Infektionen:**

Wir haben in diesen Fällen dreimal  
 täglich Anolyth K1 innerlich 1:10  
 verdünnt zu uns genommen, und  
 nach einem Tag wurden die Be-  
 schwerden schon deutlich besser.  
 Meistens haben wir prophylak-  
 tisch ca. eine Woche Anolyth K1



2



2a

**sowie Solidago comp,**  
**Grandula suparenalis**  
**comp, Visci album**  
**forte, Flor de piedra**  
**über Futter.**

**Abb. 2 und 2a:**  
**15.03.99, nach einer**  
**Woche Behandlung.**

**Abb. 3 und 3a:**  
**24.03.99, zwei Wochen**  
**nach Behandlungsbe-**  
**ginn.**



3



3a

**Abb. 4 und 4a:**  
**09.04.99, nach vier**  
**Wochen alles Fell**  
**nachgewachsen und**  
**keinerlei Beschwerden**  
**mehr.**

siertes Cortison zum  
 Einsatz gekommen war.

Zum Glück darf ab  
 und zu auch der Thera-  
 apeut staunen: Nach 14  
 Tagen sind sämtliche  
 Beschwerden abgeklun-  
 gen.

• **Igel Fridolin, ein Jahr**  
**Auswertung:**

Entzündung stark, Entgif-  
 tungsstörungen der Nieren  
 stark, rheumatische Diathese/-  
 Arthritis-Arthrose, beginnende  
 Hyperkalzämie, Entgif-  
 tungsstörungen der Leber  
 schwach, geringe Substanzver-  
 luste der Erythrozyten (be-  
 ginnende Abwehrschwäche),  
 Eisenmangel schwach, Bio-  
 granula gehäuft vorhanden  
 (Tumorale, unter anderem re-  
 fraktäre, schwere Krankheits-  
 formen)

**Schlußbeurteilung:**

Starke Stoffwechselförderung  
 Immunbiologische Behand-  
 lung erforderlich

Ca-Diagnose pos. 3 (Skala: ne-  
 gativ - pos. 4)

**Bemerkung:** Kein Hinweis auf  
 Pilzbefall

**Therapievorschlag:**

Anolyth 1:5 (als Trinkwasser) =  
 Entzündungen, auch Nieren.

Anolyth äußerlich unverdünnt  
 = Haut, Entzündungen.

Heel: Solidago comp. Inj. 1 - 2  
 tgl. = Nieren zusammen mit:

Wala: Glandula suprarenalis  
 comp. 1 - 2 tgl. = Hyperkalzämie

innerlich weitergetrunken. Wir haben uns aber auch nicht mehr neu angesteckt in dieser Zeit. Freunden, denen wir Anolyth K1 innerlich daraufhin auch gegeben haben, konnten die gleichen positiven Erfahrungen wie wir machen. Wirkte auch prophylaktisch bei kursierenden Magen-Darm-Infektionen.

#### **Halsschmerzen:**

Abends haben wir und auch Freunde von uns einfach nur mit Anolyth äußerlich 1:10 verdünnt gegurgelt, und die Halsschmerzen waren noch in der gleichen Nacht, spätestens am anderen Morgen weg.

## **Klassische Homöopathie für Tiere**

### **Anschrift der Redaktion bekannt**

#### **• Islandwallach, Schecke, sieben Jahre**

Der bis dahin gesunde Wallach bekommt vor Weihnachten '98 eine Lungenentzündung, die mit Antibiotika behandelt wird. Antibiotika helfen nicht, erst homöopathische Behandlung bringt Besserung. Als kleiner Nachgruß dann im Februar '99 Pilzbefall im beginnenden Fellwechsel. Über das ganze Pferd verteilt ca. 15, teils fünfmarkstückgroße, kahle Stellen entlang der Wirbelsäule, der Flankenwirbel, Kruppe, Bauch, Beine, Brust. Jeweils zweimaliges Betupfen der betroffenen Stellen mit Anolyth äußerlich unverdünnt bringt diese zum Stillstand. Dazu Anolyth innerlich verstärkt, einmal täglich übers Futter, kombiniert mit dreimaliger Gabe von Sulfur I.M18 (weil keine andere Potenz greifbar), innerhalb von einer Woche stoppt die Neuentwicklung kahler Stellen, nach zehn Tagen setzen alle befallenen Stellen neue Haare an. Vor dem Hintergrund der Antibiotika-Behandlung wird eine länger andauernde Sanierung mit Anolyth innerlich verstärkt durchgeführt.

#### **• Islandwallach, Alter unbekannt**

#### **Nachbehandlung einer periodischen Augenentzündung:**

Islandwallach, Alter unbekannt, wird vorgestellt mit fortgeschrittenen periodischer Augenentzündung

auf einem Auge. Die Sehkraft des Auges ist nicht mehr zu retten, es geht nur noch darum, ob das Auge an sich erhalten werden kann. Nach schulmedizinischer Therapie bleibt nur noch Operation, um das Auge zu entfernen. Grund: Wegen des langfristig massiv erhöhten Augendruckes löst sich die Hornhaut ab. Das ganze Auge ist eitrig verklebt, der Eiter erfüllt das ganze Auge, es kommt immer wieder zu Entzündungsrezidiven. Der Wallach steht unter entzündungshemmenden und schmerzstillenden Präparaten.

Die Besitzerin möchte eine dritte Vollnarkose in Reihe (zur Entfernung des Auges) verhindern und fragt um Rat. Nach Rücksprache wird Prokta A 1 verordnet. Vier bis fünfmal täglich ins Auge einbringen. Nach etwas mehr als einer Woche beginnt sich der Eiter, von Rand des Auges beginnend, aufzulösen. Langsam werden die Entzündungshemmer ausgeschlichen. Prokta wird weitergegeben. Zwei Wochen später ist das Auge eiterfrei, die Hornhaut hat sich, wie gewünscht, problemlos abgelöst, das Auge wirkt wie ein rohe, aber abheilende Wunde und kann in dieser Form erhalten bleiben. Keine OP mehr nötig. Alle entzündungshemmenden und schmerzstillenden Medikamente sind abgesetzt, das Tier ist beschwerdefrei. Besitzer und Tierarzt sind begeistert. Die Therapie wird mit einer Ausleitung der Medikamente mit Anolyth innerlich verstärkt fortgesetzt.

#### **Gedankenstütze zum Thema Ausleiten:**

Ich habe bei meinen Pferden eine Bio-Resonanz-Analyse ca. eine Woche nach Beginn einer Ausleitung mit Anolyth innerlich verstärkt durchgeführt. Die Werte waren erschreckend, da fast jede Frequenz krankhaft verändert war. Mein Verdacht war, daß das Anolyth die Stoffwechselforgänge massiv anregt, was durch eine erneute Analyse nach Ende der Anolyth-Behandlung bestätigt wurde. Es existieren noch veränderte Frequenzen allerdings in einem normalen Maß.

#### **• Dalmatinerhündin, 4 Jahre alt Bandwurmbefall beim Hund:**

Im Kot werden immer wieder Bandwurmglieder festgestellt. In

der Konsultation ergibt sich außerdem, daß der Hund seit dem Welpenalter mehrmals im Jahr Probleme mit Erbrechen und Durchfall ohne äußere Auslöser hat. Ich vermute eine degenerative Veränderung der Bauchspeicheldrüse, die vermutlich erst im Alter massiv entarten wird. Der Hund ist immer hungrig, frißt viel und klaut auch beim Gassi gehen, was ihm unters Maul kommt, ohne Figurprobleme zu entwickeln, ist aber auch nicht zu mager.

**Therapie:** mit Anolyth innerlich verstärkt 1:1, zweimal tgl. jeweils 10 ml. Leider kann das Abgehen des Bandwurms nicht beobachtet werden, allerdings werden schon eine Woche nach Beginn deutliche Zeichen der Besserung beobachtet. Der Hund wird massiger, auch der Muskelansatz verstärkt sich. Es zeigt sich eine leichte Neigung zum Fettansatz bei verminderter Bewegung (Zeitmangel des Besitzers in dieser Zeit), das Fell wird weicher und feiner von der Textur. Nebenbei verschwindet eine ebenfalls ohne äußeren Auslöser aufgetretene Bindehautentzündung. Der Kot wird weiterhin beobachtet und auf Bandwurmglieder untersucht, die Therapie noch eine weitere Woche fortgesetzt. Auch sechs Wochen nach Ende der Behandlung ist kein Neubefall festzustellen, der Hund ist weiterhin in bester Verfassung.

#### **• Warmblutstute und Kaltblut (männl.)**

#### **Starke Arthrose beim Pferd (zwei Fälle):**

Beide Pferde werden mit starker Arthrose vorgestellt. Erstens eine ältere Warmblutstute mit Arthrose der Fesselgelenke vorne. **Therapie:** Hier arbeite ich noch mit Anolyth innerlich verstärkt 1:10 und Bio-Resonanz-Therapie. Trotz der stärkeren Verdünnung gute Resultate nach zwei Wochen. Fast lahmfrei und wieder gehfreudig. Die Kur wird wiederholt, da die Stute danach als Beistellpferd verkauft werden soll. Ergebnis ist für den gewünschten Nutzungszweck zufriedenstellend. Ob die neuen Besitzer die Therapie weiterführen werden, ist noch offen.

Beim zweiten Pferd handelt es sich um ein schweres Kaltblut mit

Arthrose im Karpalgelenk vorne und Spat im linken Hinterbein.

**Therapie:** Da hier die Entscheidung, Schlachter oder nicht, zu fällen ist (der Tierarzt hat keine große Hoffnung mehr gegeben), erhält Michael Anolyth innerlich verstärkt zweimal täglich 1:5, insgesamt 500 ml pro Tag. Schmerzstiller werden abgesetzt. Nach 14 Tagen hat sich die stark erkennbare Lahmheit auf ein leichtes Knappen beim Belasten reduziert, und die Besitzer sind wieder optimistisch. Anolyth wird weiter gegeben und mit Homöopathika kombiniert.


#### **• Schäferhundrude, 2 Jahre alt Antibiotikaresistenter Bakterienbefall beim Hund:**

Ein 2jähriger Schäferhundrude leidet unter einer immer wiederkehrenden Heliobacter-Infektion des Darmtraktes. Eine zweimalige Penicillinbehandlung wurde im Vorfeld durchgeführt, nach vier Wochen erneute Infektion. Der Rude liegt mit ca. 20 kg weit unter dem Mindestgewicht für Schäferhunde. Die Anamnese ergibt, daß Rex bereits als Welpen gekümmert hat. Er frißt allgemein schlecht, wenig und zögernd und muß mehr oder weniger gestopft werden. Im Spätwinter '99 kommt noch eine blutige Gastroenteritis nach Schneefressen dazu. Ich tippe auf einen Impfschaden, da der Züchter verneint, daß Rex als Welpen in seinem Zwinger bereits diese Probleme hatte. Die Behandlung beginnt mit Silicea als Impfschadensmittel und Anolyth innerlich verstärkt 1:1, zweimal tgl. 20 ml. Anruf nach 14 Tagen: Hund frißt deutlich besser und größere Mengen, nimmt zu. Anolyth wird nochmals 14 Tage 1:1 gegeben, dann langsam mit höheren Verdünnungen ausschleichen.

#### **• Islandwallach**

#### **Anolyth innerlich zur Inhalation bei Heuallergie:**

Bei einem Islandwallach mit chronischer Bronchitis und Heuallergie setze ich neben Homöopathika und Cervikehl von Sanum Kehlbeck auch Anolyth innerlich verstärkt 1:5 ein. Dem Wallach wird mehrmals täglich das Anolyth in beide Nüstern gesprüht. Unter dieser Therapie kann Heu auch wieder trocken verfüttert werden. Eine Blutgasanalyse ca.



drei Wochen nach Ende der Therapie ergibt eine Sauerstoffsättigung von 97,7 %. Leider fehlt ein Vergleichswert vor Beginn der Therapie. Der Tierarzt ist allgemein auch sehr zufrieden mit dem Zustand der Lunge, obwohl die Erkrankung bereits seit mehreren Jahren besteht.

## Ärztin und Tierärztin

### Name und Anschrift der Redaktion bekannt

#### Anolyth-K1 innerlich:

Seit 25.05.99 messe ich diese Substanz über den Puls (RAC, Dr. Nogier) bei Mensch, Tier, Pflanze. Dabei zeigte sich durchweg eine sehr günstige Wirkung, selbst bei Krebs. Es war auch bei allen bisherigen Tests mit homöopathischen Hochpotenzen verträglich und zeigte keinerlei toxische Wirkung.

Ich werde Ihnen, nachdem ich weitere Erfahrungen gemacht habe, gelegentlich berichten.

## Heilpraktiker

### Name und Anschrift der Redaktion bekannt

#### Anwendung bei:

- Patientin, 37 Jahre alt

#### Zustandsbeschreibung vor der

##### Anwendung:

Ständiger, medikamentenresistenter Juckreiz, Schmerz in der Vagina, Vorhof, Harnröhrenausgang, (Pilz!) (+ Staph.aureus)

#### Zustandsbeschreibung nach der

##### Anwendung:

#### Nach vier Tagen:

Anolyth innerlich (da auch Cystitis, verschleppte), Anolyth äußerlich, Scheidenspülung, ansteigende Konzentration, starke Besserung der Symptomatik.

#### Nach acht Tagen:

Beschwerdefreiheit

## Selbstbehandler

### Name und Anschrift der Redaktion bekannt

Seit drei Wochen verwende ich Anolyth K1 mit gutem Erfolg. Nach drei Wochen Einnahme sind folgende Beschwerden verschwunden:

Entzündung mit Blutungen und Bakterien und Schmerzen in der

Speiseröhre. Auch verschwanden Übelkeit und Durchfall.

Umschläge mit Anolyth brachten Linderung bei Gichtanfällen in Finger, Zeh und – besonders schlimm – im Knie, das dick und rot entzündet war.

Vorübergehende Besserung und Erleichterung brachten Einreibungen von Kopf-, Nacken-, Armschmerzen (Nervenentzündung).

Meine Nasennebenhöhlenentzündung war nach drei Spülungen weg. Sie war ebenso chronisch wie die Speiseröhrenentzündung (seit 20 Jahren).

Nach einem Besuch bei meinem Internisten weiß ich viel mehr. So ersparte ich mir die angeordnete Behandlung mit Antibiotika. Sie hören von mir.

Zunächst vielen Dank für „Anolyth K1“.

## Tierheilpraxis

### Name und Anschrift der Redaktion bekannt

- Katze, 1 Jahr alt

#### Rezidivierende Tonsillitis:

Katze, ein Jahr alt, Lymphdrüsenanschwellung, Maulgeschwüre (übler Geruch), heiser, schlechtes Allgemeinbefinden (Fressen, Putzen), zweimal erfolglos mit Antibiotika behandelt.

**Therapie:** Anolyth K1 innerlich 1:10 dreimal 3 ml täglich, Revet RV 24 zweimal x 10 Globuli. Spenglersan Kolloid G zweimal zwei Tropfen Ohreinreibung. Ernährungsumstellung. Schon nach drei Tagen wesentliche Besserung.

Nachuntersuchung nach vier Wochen ohne Befund, bis heute.

- Kater, 12 Jahre

#### Katzenschnupfen, chronisch:

Kater, 12 Jahre, erfolglos mit Antibiotika behandelt.

**Therapie:** Anolyth K1 innerlich verstärkt 1:10 dreimal 5 ml täglich, Spenglersan Kolloid G 1 - 2 Tr. Ohreinreibung. Revet RV 3a + 3c - Globuli in Anolyth mit aufgelöst.

Mischspritze: 1 ml Anolyth K1 innerlich + Echinacea comp. forte einmalig.

Nach einer Woche wesentliche Besserung. Zum Aufbau abschließend eine Flasche Muko-kehl D 5 acht Tropfen täglich.

1/2 Seite Anzeige

4c

„Ganzheitliche Tiermedizin“

Lithos einmontieren

## Tierheilpraxis

**Name und Anschrift der Redaktion bekannt**

• **Pferd, Alter nicht angegeben**  
**Brustmuskelerntzündung:**

Die Schulter war warm und geschwollen. Das Pferd lahmte stark und war sehr berührungsempfindlich.

**Angewendet wurden:**

Akupunktur, Arnica und Ruta.

Nach einem Tag war keine Besserung zu sehen. Nach drei Tagen war eine leichte Besserung erkennbar. Nach fünf Tagen war nur noch eine leichte Lahmheit sichtbar. Diese verbesserte sich aber nicht weiter. Der Muskel war weiterhin geschwollen und warm. Nach acht Tagen kam Anolyth innerlich, 250 ml pro Tag, zum Einsatz. Am nächsten Tag ließ sich das Pferd schon leicht streicheln und nach zwei weiteren Tagen war eine Massage möglich. Am dritten Tag ging das Pferd nicht mehr lahm. Die Schulter durfte jetzt auch wieder mit dem Striegel geputzt werden. Dank Anolyth war die Entzündung vollkommen verschwunden.

• **Meerschweinchenbestand mit Durchfall:**

Hier wurde Anolyth innerlich in einer Verdünnung 1:5 als Trinkwasserersatz eingesetzt. Nach drei Tagen waren alle Meerschweinchen gesund.

• **Tiere allgemein**

**OP-Nächte:**

Alle OP-Nächte lassen sich hervorragend ab dem ersten Tag mit Anolyth äußerlich behandeln. Die Hautränder bleiben sehr schön geschmeidig und es gibt anscheinend kaum einen Juckreiz für die Tiere, denn das übliche Lecken der Wunden bleibt fast völlig aus.

**Milbenbefall:**

Hier wirkt Anolyth äußerlich 1:5 verdünnt hervorragend, bei Milbenbefall des Fells. Ebenfalls wurde eine innerliche Sanierung mit Anolyth innerlich 1:5 durchgeführt.

Auch Ohrmilben wurden mit Anolyth äußerlich 1:5 hervorragend beseitigt.

**Darmsanierungen bei Verstopfung oder Durchfall:**

Hier entfaltete Anolyth innerlich 1:5 innerhalb von drei Tagen seine Wirkung. Zusätzlich wurde es zur Akupunktur eingesetzt, um die Darmflora zu sanieren.

**Candida Albicans:**

Dieser Pilzbefall ist für Anolyth innerlich 1:5 kein Problem. Bereits 250 ml reichten aus, um einen Erfolg zu erzielen.

**Leberstau:**

Zusätzlich zur Leberakupunktur wurde Anolyth innerlich 1:5 eingesetzt. Bereits nach 1 Tag war eine starke Besserung zu sehen.

**Lymphstau:**

Anolyth innerlich 1:5 brachte innerhalb 24 Stunden einen sehr guten Erfolg.

**Wunddesinfektion:**

Anolyth äußerlich 1:5 oder pur hat sich sehr gut bewährt.

• **Hunde allgemein**

**Rissige Ballen bei Hunden:**

Auch hier zeigt Anolyth äußerlich eine sehr gute Wirkung. Die Ballen heilen sehr schnell zusammen und sind auch nach kurzer Zeit beim Auftreten nicht mehr schmerzhaft. In diesen Fällen wurde zuerst mit einer 1:10 Lösung gebadet, dann mit 1:5, sobald verträglich, und zum Schluß mit purem Anolyth äußerlich.

• **Katze, 1/2 Jahr alt**

**Chronisch tränende Augen einer Katze ohne Katzenschnupfen:**

Die kleine Katze wurde in einer Lackfabrik gefunden im Alter von ca. 1/2 Jahr. Die Augen tranten ständig und waren auch stark verkrustet sowie verklebt.

Die Katze wurde auf Katzenschnupfen behandelt, ohne Erfolg. Mit ca. einem Jahr wurde die Katze vorstellig und ihre Augen waren mit einem gelblich, weißen Sekret verkrustet. Mit Proktar A1 1:5 gelang es, die Augen ohne Schmerzen von den Krusten zu befreien. Täglich erhielt die Katze nun Proktar A1 1:5 innerlich dreimal 2 ml, und die Augen wurden auch dreimal täglich mit ca. fünf Tropfen 1:5 Lösung beträufelt. Nach zwei Tagen war bereits ein Erfolg erkennbar, da die Verkrustungen weniger wurden. Nach einer Woche tranten und verkrusteten die Augen nicht mehr. Die äußere Behandlung wurde eingestellt, und es wurde nur noch innerlich eine Woche lang weiter behandelt. Der Erfolg war beeindruckend.

## Heilpraktikerin

**Name und Anschrift der Redaktion bekannt**

Ich möchte Ihnen heute meinen Bericht über die erfolgreiche Behandlung von Darmmykosen beim Menschen mittels Anolyth, gekoppelt mit der Ozontherapie, anhand von zwei Beispielen aus der Praxis übersenden:

Es handelte sich bei beiden Patienten um den Befall mit **Candidosen** (*Candida albicans* und *Geotrichum candidum*).

Ich schlug beiden folgende **Therapie** vor:

Morgens sollten beide je ein Glas (ca. 0,1l) Anolyth innerlich einnehmen, eine sechswöchige Anti-Pilz-Diät machen, und wir vereinbarten, daß sie zweimal wöchentlich für ein Ozon-Darmbad in die Praxis kamen.

Ich erklärte ihnen auch, daß ein Austherapieren von Mykosen seine Zeit brauche. Meine damaligen Erfahrungswerte zeigten einen Durchschnitt von circa einem Jahr Behandlungsdauer.

Nach elf Wochen brachten sie mir erneut ihre Stuhlproben. Bei einem der beiden waren keine Mykosen mehr zu finden, bei dem anderen wuchsen erst nach 10 Tagen einige wenige Sporen.

Da es sich um ein Paar handelte, riet ich nun nur noch zur Einnahme von Anolyth für beide für weitere drei Wochen bis zur nächsten Stuhluntersuchung. Diese war dann auch bei beiden erfreulicherweise negativ. Ein weiterer positiver Nebeneffekt war, daß sie keine Erkältung oder Grippe, wie viele in ihrem Umfeld, bekamen (Behandlung begann im November!). Allein aus diesem Grunde schon wollen sie jetzt gerne einmal im Jahr eine Anolyth-Kur machen, um fit zu bleiben.

Abschließend kann ich nur sagen, daß ich Anolyth kennen und schätzen gelernt habe. Es hat einen großen Indikationsbereich und fördert auch sehr die Compliance des Patienten, da er nicht so viele verschiedene Medikamente gleichzeitig nehmen muß und die Therapiezeiten verkürzt sind. ■

## Sonderanfertigungen vom „Aktivierten Wasser“

### Proktar A 1

Diese Sonderanfertigung aus dem Reaktor für „Aktiviertes Wasser“ (siehe raum&zeit Nr. 99) ist eine 10 prozentige Lösung und enthält verstärkte Chlor-Radikale durch höheren Salzgehalt. Es soll nur angewendet werden in einer Verdünnung von 1:1 mit 0,9prozentiger isotonischer Kochsalzlösung.

Proktar A 1 hat sich besonders bei dem gefürchteten Katzenschnupfen bewährt.

125 ml von Proktar A 1 kosten 65,- DM zzgl. 10,80 DM Porto und Verpackung)

### Anolyth V

Ebenfalls eine Spezialanfertigung von „Aktiviertem Wasser“ besteht aus einer 20prozentigen Lösung und hat sich vor allem bei Viruserkrankungen bewährt. 250 ml kosten 70,- DM plus 10,80 DM Porto und Verpackung.

**Auch die Sonderanfertigungen können wie Anolyth K 1 innerlich, Anolyth äußerlich und Katholyth ( je 250 ml 65 DM plus 10,80 DM Porto und Verpackung) bezogen werden bei: Markt-Kommunikation GmbH & Co. KG, Mühlweg 2c, 82054 Sauerlach, Tel. 08104/6694-11, Fax 08104/6694-15.**

